Опыт применения костнозамещающих препаратов у пациентов с выраженной атрофией альвеолярных отростков челюстей.

Автор: Листратенков Кирилл Викторович, челюстно-лицевой хирург, к.м.н.
Клиника «Зубландия».

Краткое содержание:

Применение бета-трикальций фосфата при поднятии дна верхнечелюстной пазухи с одномоментной установкой имплантатов. Отдаленные клинические результаты.

Ключевые слова: Synthograft, костнозамещающий материал, синус-лифтинг, аутотрансплантат, бета-трикальцийфосфат.

Введение

При имплантации зубов у пациентов со вторичной адентией, наибольшую сложность для специалистов представляет боковой отдел верхней челюсти с недостатком костной ткани по высоте. Уменьшение объема кости является следствием сокращения альвеолярного отростка в связи с пневматизацией верхнечелюстной пазухи.

Существует два основных метода поднятия дна верхнечелюстной пазухи для установки имплантатов: открытый синус-лифтинг и второй способ – методика поднятия дна пазухи с помощью остеотомов или закрытый синус-лифтинг.

В своей практике я пришел к выводу, что закрытый синус-лифтинг может быть применен при невыраженной резорбции костной ткани по высоте. То есть тогда, когда поднятие дна верхнечелюстного синуса производится на расстояние, не превышающее 3-4 мм. В таких случаях при отсутствии присоединения инфекции прогноз для имплантантов благоприятный.

К сожалению, в своей практике врач-имплантолог зачастую сталкивается с более сложными клиническими случаями, когда резорбция костной ткани дна верхнечелюстной пазухи пошла дальше. В таких ситуациях применение более простого метода, закрытого синус-лифтинга не представляется возможным, либо уменьшает вероятность длительного функционирования ортопедической конструкции из-за потери имплантанта.

Наиболее целесообразным в данном случае является проведение открытого синус-лифтинга. При правильной технике выполнения данный метод позволяет создать условия для установки имплантантов и их качественного приживления.

При проведении данной операции перед оперирующим хирургом встает важный вопрос о том, чем же заполнить недостающий объем костной ткани.

Естественно, все мы понимаем, что лучшим остеопластическим материалом является аутокость. Множество исследований, да и личный опыт давно доказали, что применение аутотрансплантантов дает максимальный эффект. Но у аутокости есть ряд важных недостатков - необходимость забора костной ткани заставляет зачастую увеличивать объем вмешательства, что повышает стоимость процедуры и увеличивает срок реабилитации. Многие пациенты, услышав предложение об аутотрансплантации, прибегают к альтернативным методам протезирования. В некоторых случаях донорским участком для аутотрансплантации не могут выступать ткани верхней или нижней челюсти. Тогда приходится прибегать к забору аутокости из ребра или подвздошной кости, что сопряжено с применением общего обезболивания и длительной реабилитацией.

В таких случаях имплантологу приходят на помощь ксенотрансплантанты или синтетические остеопластические материалы.

Применение ксенотрансплантантов чревато иммунной реакцией на чужеродный белок, что, к сожалению, наблюдается в практике, несмотря на заявленную производителями высокую степень очистки препаратов от остатков органики, способных вызвать иммунный ответ реципиента.

Поэтому в своей практике я использую только синтетические костно-замещающие препараты в сочетании с венозной кровью пациента и костной стружкой, собранной во время формирования ложа под имплантанты.

Наилучшие результаты, по моему личному мнению, дает использование препарата Synthograft, поскольку его пористая структура и размер частиц идеально подходит для построения организмом новой костной ткани.

Synthograft - синтетический, биосовместимый, рассасывающийся материал в гранулах, состоящий из очищенного бета-трикальцийфосфата ($Ca_3(PO_4)_2$). Взаимодействует с костной тканью на молекулярном уровне. Действие остеокластов приводит к деминерализации материала с последующим высвобождением ионов кальция и фосфора, которые могут быть использованы остеобластами для построения новой кости.

А сочетание этого материала с живой костной стружкой, которую позволяет собрать хирургический набор имплантационной системы Bicon, дает четко прогнозируемый и долговременный результат при проведении ортопедической реабилитации пациентов с вторичной адентией.

Клинический случай.

В качестве иллюстрации позвольте привести пример из практики.

Пациент, 53 года со значительной атрофией костной ткани в области отсутствующих зубов 16 и 17 (рис. 1). Клиническая картина осложнена компенсированным инсулиннезависимым диабетом.

Рис. 1. ОПТГ до начала лечения, февраль 2012 года.

В 2012 выполнено поднятие дна верхнечелюстной пазухи справа с одномоментной установкой имплантата системы Bicon в области отсутствующего 16 и системы Friadent

Xive в области отсутствующего 17 (рис. 3). При установке имплантанта Bicon использован абатмент для синус-лифтинга, стабилизирующий имплантант.

В качестве костно-замещающего материала использован препарат Synthograft (Bicon, США) в сочетании с аутокостью, забранной при формировании ложа имплантантов и венозная кровь пациента (рис. 2)

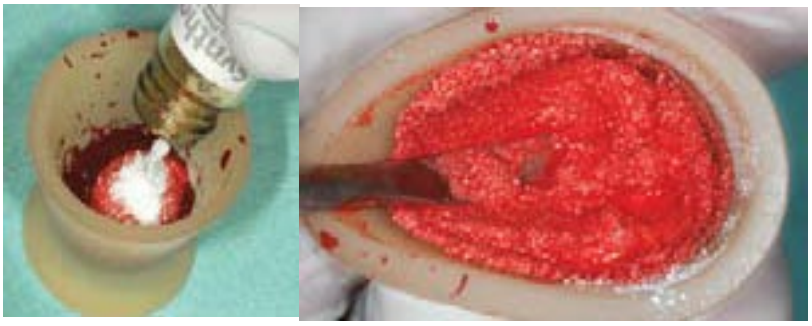

рис. 2. Замешивание Synthograft с кровью.

Рис 3. ОПТГ после имплантации с применением Synthograft, февраль 2012 года.

Ранний послеоперационный период протекал гладко. Учитывая недостаточную стабильность имплантантов и соматическое состояние пациента выбран двухэтапный протокол протезирования. По прошествии 5 месяцев, установлены формирователи десневой манжеты и выполнено протезирование.

Рис. 4. ОПТГ через 5 лет после имплантации, апрель 2017 года.

Если мы посмотрим на ортопантомограмму пациента через 5 лет (рис. 4), на снимке четко видна кортикальная пластинка вновь образованного дна верхнечелюстного синуса и костная структура альвеолярного отростка. Состояние костной ткани вокруг имплантантов стабильное, несмотря на большую клиническую высоту коронок по сравнению с зубами 15 и 14.

Заключение.

Таким образом, при отсутствии возможности замещения костного дефекта аутокостным материалом его можно заменить использованием препарата Synthograft в сочетании с аутокостью, забранной при формировании ложа имплантантов и венозной кровью пациента.

Данный протокол показывает хорошие отдаленные результаты, также сокращает степень травматичности и инвазивности манипуляций для пациента.

Адрес:117570, Россия, г.Москва, ул. Красного Маяка, д. 7, корп.2, кВ.65.
Тел: 89651385052
Эл. почта: kirill-listratenkov@yandex.ru